

SERVIÇO DE HEMODINÂMICA E CARDIOLOGIA INTERVENCIONISTA

BOLETIM MÉDICO OFICIAL

IntervCenter Hemodinâmica – Unidade Cardiocenter

Data: 29 de abril de 2026 - Horário: 19h30

Informamos que o Prefeito de Palmas, José Eduardo Siqueira Campos, portador de doença arterial coronariana, com histórico de implante prévio de stents em 2017, 2019 e 2025, vinha apresentando, nas últimas 48 horas, dor torácica e dispneia significativa. Deu entrada nesta quarta-feira com quadro de angina instável de alto risco — dor torácica intensa, prolongada e sem alívio — acompanhada de falta de ar e mal-estar geral.

Foi prontamente atendido, sendo submetido à avaliação cardiológica, eletrocardiograma e exames laboratoriais. Diante dos achados clínicos, foi indicado e realizado Cateterismo Cardíaco de emergência, que evidenciou stents previamente implantados no terço médio da artéria em adequado funcionamento (pérvios).

Observou-se, no entanto, progressão de lesões coronarianas previamente conhecidas, com agravamento de 40% para 80% no segmento proximal da artéria principal, envolvendo uma bifurcação (ramo principal e ramo lateral), além de progressão para 90% no segmento distal da mesma artéria. Foi realizado Ultrassom Intracoronário (IVUS) para melhor caracterização das lesões e planejamento do tratamento.

Na mesma ocasião, foi realizada Angioplastia coronariana complexa, com implante de stents por técnica em bifurcação (ramo principal e ramo lateral), seguida de implante adicional de stent no segmento distal, com o objetivo de restabelecer o fluxo sanguíneo coronariano.

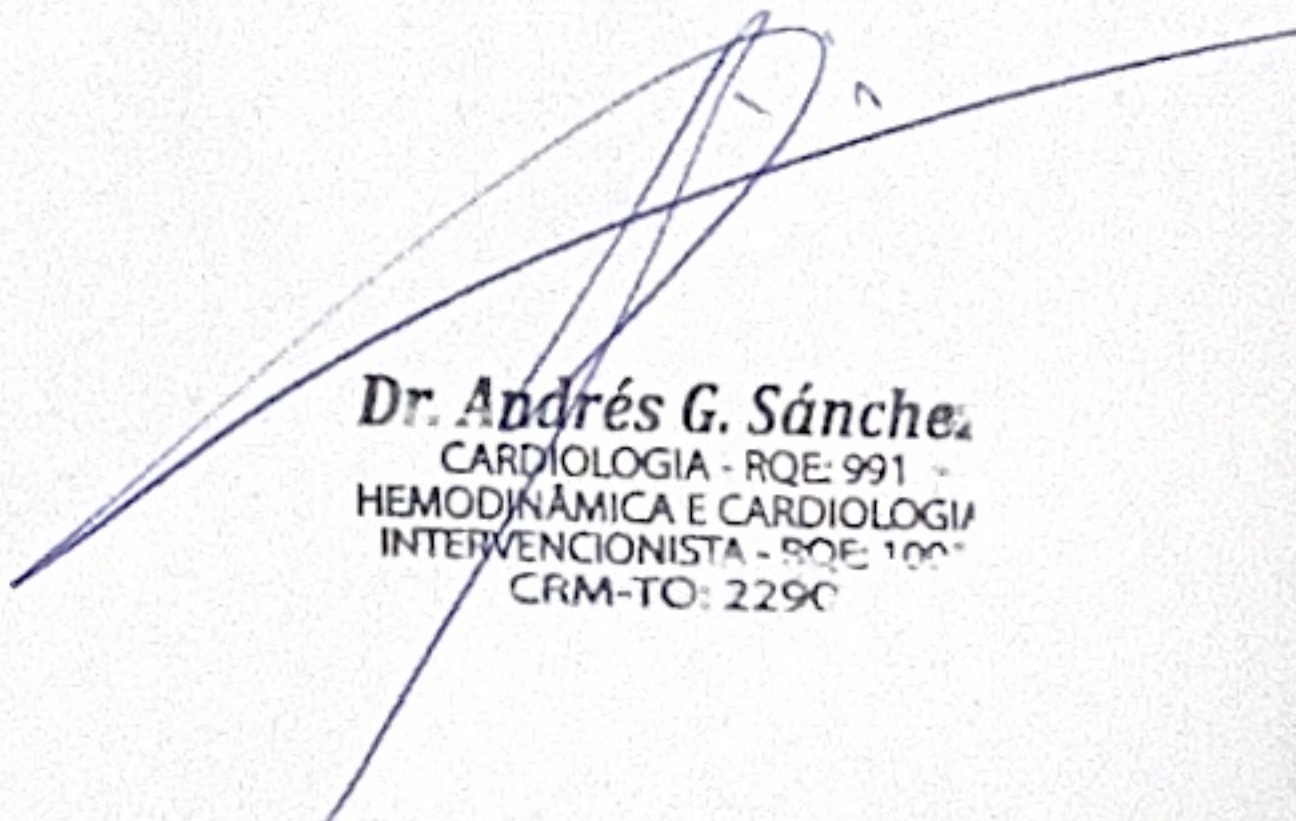
O procedimento transcorreu com sucesso, sem intercorrências. No momento, o paciente encontra-se estável, consciente, hemodinamicamente compensado, e permanece internado na UTI do Hospital Saad, unidade anexa ao Cardiocenter, sob os cuidados da equipe multidisciplinar de intensivistas e cardiologistas.

O Prefeito permanecerá em acompanhamento nos próximos dias, conforme protocolo clínico, e novas atualizações serão divulgadas à medida que houver mudanças relevantes em seu estado de saúde.

Dr. Andrés G. Sánchez – Cardiologista Intervencionista

Dr. Ibsen S. Trindade – Cardiologista Intervencionista

Dr. Iatan R. Mendonça – Anestesiologista


Dr. Andrés G. Sánchez
CARDIOLOGIA - RQE: 991 -
HEMODINÂMICA E CARDIOLOGIA
INTERVENCIONISTA - RQE: 100 -
CRM-TO: 2290